

“调和致中”法针药结合治疗慢性萎缩性胃炎伴肠上皮化生的临床研究

刘礼梅¹, 张媛媛², 孙 琴¹, 李学军¹, 夏建国¹

(1. 安徽中医药大学第二附属医院, 安徽 合肥 230000; 2. 安徽中医药大学第一附属医院, 安徽 合肥 230031)

摘要: **目的** 观察“调和致中”法针药结合对慢性萎缩性胃炎(CAG)伴肠上皮化生(IM)的临床疗效及内镜下胃黏膜的影响。**方法** 将 80 例 CAG 伴 IM 患者随机分为观察组和对照组各 40 例。观察组予“调和致中”针药结合治疗,对照组口服胃复春片。治疗前后及治疗结束后 1 年,对 2 组患者的中医症状、胃黏膜镜下征象、病理变化、临床疗效及复发情况进行比较。**结果** 治疗后,2 组患者的中医证候积分、黏膜征象积分、胃黏膜病理积分均较治疗前减少($P<0.05$),观察组减少优于对照组($P<0.05$);1 年后随访,对照组胃脘胀满和/或疼痛与嗝气泛酸、呈颗粒(结节)状与糜烂、炎症与肠化积分与治疗前相比无明显差异($P>0.05$),胃中嘈杂与饮食减少、黏膜皱襞、血管透见与出血积分较治疗前减少($P<0.05$),且观察组中医证候积分、黏膜皱襞积分、炎症、肠化积分减少优于对照组($P<0.05$);与对照组比,观察组总有效率更高、复发率更低($P<0.05$)。**结论** 对于 CAG 伴 IM 患者,“调和致中”针药结合能显著改善其临床症状,可在一定程度上延缓或逆转内镜下黏膜及病理表现,并能有效降低复发率。

关键词: 慢性萎缩性胃炎;肠上皮化生;调和致中;针药结合;胃黏膜;病理积分

中图分类号: R246.1

文献标志码: A

文章编号: 1000-2723(2023)05-0028-06

DOI: 10.19288/j.cnki.issn.1000-2723.2023.05.006

The Clinical Research on Chronic Atrophic Gastritis with Intestinal Metaplasia by "Reconcile to the Center" Acupuncture Combined with Chinese Medicine

LIU Limei¹, ZHANG Yuanyuan², SUN Qin¹, LI Xuejun¹, XIA Jianguo¹

(1. The Second Affiliated Hospital of Anhui University of Chinese Medicine, Hefei 230000, China;

2. The First Affiliated Hospital of Anhui University of Chinese Medicine, Hefei 230031, China)

ABSTRACT: Objective To investigate the effect of "Tiaohezhi zhong" acupuncture combined with Chinese medicine on chronic atrophic gastritis (CAG) with intestinal metaplasia (IM). **Methods** 80 patients diagnosed as CAG with IM were selected as the research objects and divided into observe group and control group by random table method. Acupuncture combined with heber were used in observe group, and Weifuchun pills was given to patients in control group. After 6 months of treatment and 1 year after follow-up, the changes in TCM symptoms integrals, clinical efficacy, gastric mucosal microscopic signs, pathological changes and follow-up recurrences before and after treatment were compared between the two groups. **Results** After six months of treatment, compared with the TCM symptoms integral, mucosal sign integral and gastric mucosal pathology integral within the group, the difference was statistically significant ($P<0.05$), and the difference was statistically significant compared with the observe group, and the reduction of TCM syndrome integral, mucosal sign integral and gastric mucosal pathology integral was better than that of the control group, and the difference was statistically significant ($P<0.05$). After one year, compared with the TCM syndrome integral, mucosal sign integral and gastric mucosal pathology integral within the group, the difference was statistically significant ($P<0.05$), in the control group, compared with gastric distension and/or pain and belching pantothenic acid, granular (nodule) and erosion integral, inflammation and enteration integral compared to before treatment ($P>0.05$). The difference between gastric noise and diet reduction, mucosal folds, vascular translucency and bleeding was statistically significant ($P<0.05$) compared with the observe group, and the reduction of TCM syndrome scores, mucosal signs, inflammation and enteration scores was better than that in the control group compared with the observe group ($P<0.05$). **Conclusion** For patients with CAG and IM, "Tiaohezhi zhong" acupuncture

基金项目: 安徽省自然科学基金项目(2008085MH265)

作者简介: 刘礼梅(1976-),女,硕士,副主任医师,研究方向:针药结合治疗脾胃病,E-mail: 906471558@qq.com

and atrophy biochemical decoction can significantly improve their clinical symptoms, and even delay or reverse the endoscopic mucosal and pathological manifestations to a certain extent, and can effectively reduce the recurrence rate.

KEY WORDS: chronic atrophic gastritis; intestinal metaplasia of the epithelium; Tiaozhezhihong; acupuncture combined with Chinese medicine; gastric mucosa; myocardial histopathologic changes

慢性萎缩性胃炎 (chronic atrophic gastritis, CAG)以胃黏膜腺体和上皮细胞萎缩、胃黏膜变薄为主要特征,肠上皮化生(intestinal metaplasia, IM)是炎症刺激、机体内环境改变等,导致肠道发生的相应变化,表现为胃黏膜上皮细胞被肠型上皮细胞所取代^[1],是胃黏膜最主要和最常见的前癌病变^[2]。有研究显示^[3],积极的治疗可以逆转肠化生、改善腺体萎缩,成为扭转胃癌前病变的重要因素。现代医学尚无统一治疗方案治疗 CAG,胃镜的跟踪随访和对存在异型增生患者的内镜下手术治疗是预防胃癌发生的主要手段。临床治疗上多以根除幽门螺旋杆菌感染、保护胃黏膜、补充维生素、促胃动力等对症治疗为主,缺乏能有效逆转胃癌前病变发展趋势的治疗措施。近年来,中医药在治疗 CAG 伴 IM 方面取得一定的疗效,笔者运用“调和致中”法针药结合治疗 CAG 伴 IM,在症状和病理上均取得较好的改善。

1 资料和方法

1.1 一般资料 80 例 CAG 伴 IM 患者均为安徽中医药大学第二附属医院脾胃科门诊和病房 2018 年 3 月-2020 年 9 月就诊患者,用随机数字表法,将患者分为对照组和观察组各 40 例。评估、统计人员不知道患者组别。伦理批号:2020-zj-10。研究结束,观察组脱落 6 例,其中 2 例未能按时复查,3 例未能按时服药,1 例因个人因素,最终入组 34 例患者;对照组脱落 5 例,其中 3 例服用了其他药物,2 例未能按时复查,最终入组 35 例患者,2 组在性别、年龄、病程上无明显差异($P>0.05$)。见表 1。

表 1 2 组患者一般资料比较($\bar{x} \pm s$)

组别	n	性别		年龄(岁)			病程(年)		
		男	女	最 小	最 大	平均	最 短	最 长	平均
观察组	34	16	18	30	74	49.56±11.38	1.5	9	4.63±2.41
对照组	35	17	18	31	74	51.17±10.72	1.6	8	5.17±2.15

1.2 诊断与纳入标准

1.2.1 诊断标准 CAG 的诊断标准参照《中国慢性

胃炎共识意见》^[4]、《慢性萎缩性胃炎中医诊疗共识意见》2017 版^[5]、《慢性胃炎的内镜分型分级标准及治疗的试行意见》2004 版^[6]等共识意见制定。

1.2.2 纳入标准 确诊为 CAG 伴 IM 者;年龄 30~74 岁;签署知情同意书。

1.2.3 排除标准 合并消化性溃疡、恶性肿瘤、严重心脑血管等疾病;易过敏者;患有精神类疾患或不能配合治疗者;妊娠或哺乳期妇女。

1.2.4 脱落标准 不遵医嘱者;治疗期间要求终止治疗者;失访者。

1.3 治疗方法 对照组予以胃复春片口服,4 片/次,3 次/d,连服 6 月。(国药准字:Z20040003;生产厂家:杭州胡庆余堂药业有限公司;规格:0.36 g×60 片。)

观察组予“调和致中”法针药结合治疗。中药汤剂:生黄芪 20 g,炒白术 10 g,姜半夏 9 g,炒黄芩 10 g,白花蛇舌草 15 g,佛手 10 g,绿梅花 10 g,炒白芍 15 g,赤芍 15 g,醋莪术 9 g,生薏仁 15 g,生甘草 5 g。兼烧心、泛酸者加炒黄连、炒吴茱萸;兼口干欲饮加百合、石斛、玉竹等;兼食后胀满不适加焦三仙、鸡内金等;兼潮热盗汗、口干、舌红少苔者加石斛、麦冬;兼大便黏滞加藿香、砂仁、佩兰等。开水煎服取汁 200 mL,1 次 100 mL,2 次/d,饭后 30 min 服,连服 6 个月。针刺取穴:胃俞(双)、脾俞(双)、肝俞(双)、中脘、足三里(双),每次留针 30 min,1 次/d,每 10 次针刺休息 1 d,共针刺 6 个月。

1.4 胃镜检查 所有患者治疗前、治疗后、1 年后随访时均于安徽中医药大学第二附属医院接受胃镜检查及活检(设备型号:OLYMPUS CV-290),活检部位根据新悉尼分类系统制定^[6]:包括胃窦(距幽门 2~3 cm 的大弯和小弯)2 块,胃角(中间)1 块,胃体(取自距贲门 8 cm 的大弯和小弯,约距胃角近侧 4 cm)2 块。病理均有 2 位固定病理专家独自评判,当结论不同时与第 3 人讨论决定。

1.5 疗效评价

1.5.1 中医证候积分 参考《中药新药临床研究指导原则》^[7]:按重到轻的程度对胃脘疼痛和/或胀满、嘈

杂、暖气泛酸、饮食减少4个症状分别计3、2、1、0分。

1.5.2 胃黏膜征象积分 胃镜疗效标准参考《中国慢性胃炎共识意见(2017年,上海)》^[4]:根据黏膜皱襞、血管透见、呈颗粒(结节状)、糜烂以及出血情况,按重到轻分别计6、4、2、0分。

1.5.3 2组胃黏膜病理积分 病理组织学疗效标准参考《慢性胃炎及上皮性肿瘤胃黏膜活检病理诊断共识》^[8]:按肠化程度分别计分为3、2、1、0分。

1.5.4 临床疗效评价 参考《慢性萎缩性胃炎中西医结合诊疗共识意见(2017年)》^[9]及《慢性胃炎及上皮性肿瘤胃黏膜活检病理诊断共识》。①痊愈:中医证候积分减少 $\geq 95\%$;临床症状、镜下黏膜异常、病理组织黏膜异常基本消失。②显效:证候积分减少 $\geq 70\%$,临床症状明显好转;镜下黏膜分级降低2级或病变好转 $\geq 50\%$;病理组织黏膜异常分级降低2级。③有效:证候积分减少 $\geq 30\%$,临床症状有所减轻;胃镜下黏膜分级降低1级或病变好转 $< 50\%$;病理组织黏膜异

常分级降低1级。④无效:达不到上述指标,甚或加重、恶化。

1.5.5 复发情况 治疗结束1年后随访其复发情况并统计。

1.6 数据处理 数据利用SPSS 22.0统计软件进行数据处理及统计分析,计量资料采用均数 \pm 标准差($\bar{x} \pm s$)表示,若呈正态分布,采用 t 检验。若呈非正态分布,采用秩和检验。计数资料采用 χ^2 检验。以 $P < 0.05$ 为差异有统计学意义。

2 结果

2.1 2组患者中医证候积分比较 治疗后,2组患者4项症状积分均较治疗前减少($P < 0.05$);观察组减少优于对照组($P < 0.05$)。1年后随访,对照组胃脘疼痛和/或胀满、暖气泛酸积分较治疗前无明显差异($P > 0.05$),胃中嘈杂、饮食减少积分较治疗前减少($P < 0.05$);观察组的4项症状积分与治疗前、对照组比均减少明显($P < 0.05$)。见表2。

表2 2组中医证候积分比较($\bar{x} \pm s$,分)

组别	n	时间	胃脘疼痛和/或胀满	暖气泛酸	胃中嘈杂	饮食减少
观察组	34	治疗前	2.87 \pm 0.75	2.32 \pm 0.87	2.77 \pm 0.67	2.63 \pm 0.84
		治疗后	0.73 \pm 0.57* Δ	0.81 \pm 0.61* Δ	0.99 \pm 0.63* Δ	0.87 \pm 0.55* Δ
		1年后随访	0.91 \pm 0.40* Δ	1.01 \pm 0.62* Δ	1.05 \pm 0.54* Δ	1.03 \pm 0.48* Δ
对照组	35	治疗前	2.94 \pm 0.71	2.23 \pm 0.83	2.73 \pm 0.62	2.85 \pm 0.81
		治疗后	1.24 \pm 0.88*	1.39 \pm 0.65*	1.42 \pm 0.61*	1.40 \pm 0.79*
		1年后随访	2.53 \pm 0.56	2.05 \pm 0.57	1.77 \pm 0.71*	1.83 \pm 0.53*

注:与治疗前比较,* $P < 0.05$;与对照组比较, $\Delta P < 0.05$ 。

2.2 2组胃黏膜征象积分比较 治疗后,2组黏膜征象积分均较治疗前减少($P < 0.05$),观察组减少优于对照组($P < 0.05$)。1年后随访,对照组呈颗粒(结节状)、糜烂积分与治疗前比无明显差异($P > 0.05$),黏膜皱

襞、血管透见与出血较治疗前减少($P < 0.05$);观察组黏膜征象积分与治疗前、对照组比减少明显($P < 0.05$)。见图1、图2、表3。

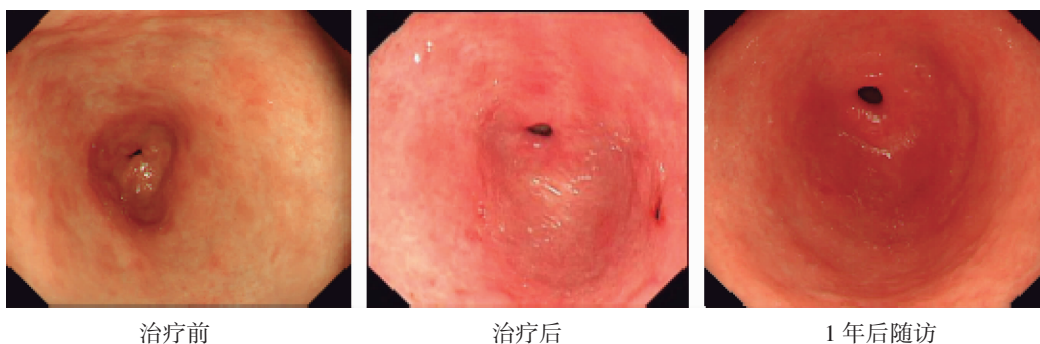


图1 对照组治疗前、治疗后、1年后随访内镜胃黏膜图片比较

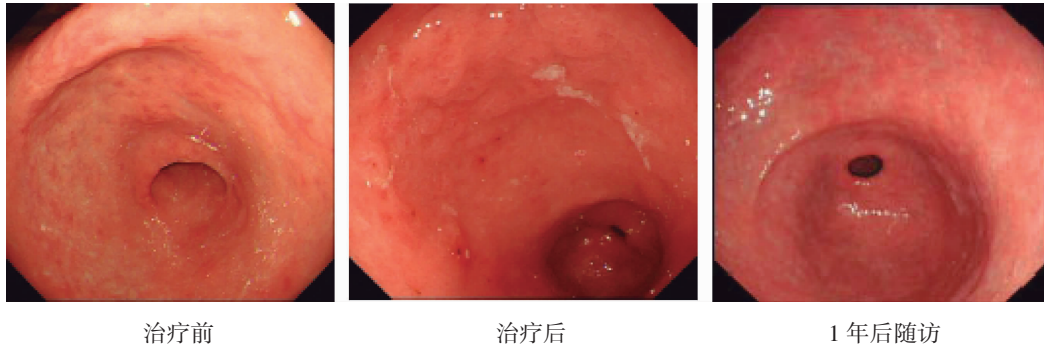


图 2 观察组治疗前、治疗后、1 年后随访内镜胃黏膜图片比较

表 3 2 组胃黏膜征象积分比较 ($\bar{x} \pm s$, 分)

组别	n	时间	黏膜皱襞	血管透见	呈颗粒(结节)状	糜烂	出血
对照组	35	治疗前	5.09±1.01	5.23±0.96	5.24±1.21	5.31±0.96	5.35±0.98
		治疗后	1.43±0.91*	1.58±0.89*	1.68±0.93*	0.95±0.84*	0.89±0.81*
		1 年后随访	2.63±1.13*	2.71±1.01*	4.83±1.16	4.98±1.11	2.63±1.09*
观察组	34	治疗前	5.17±0.98	5.13±1.08	5.21±1.04	5.36±0.86	5.37±0.91
		治疗后	0.82±0.97* [△]	1.13±0.76*	1.31±0.99*	0.92±0.81*	0.88±0.64*
		1 年后随访	1.05±1.23* [△]	1.17±0.91* [△]	2.17±1.08* [△]	2.35±1.14* [△]	0.97±0.86* [△]

注:与治疗前比较,* $P < 0.05$;与对照组比较,[△] $P < 0.05$ 。

2.3 2 组胃黏膜病理积分比较 与治疗前比,2 组胃黏膜病理积分减少 ($P < 0.05$)。1 年后随访,对照组炎症、肠化积分较治疗前无明显差

异 ($P > 0.05$),萎缩减少 ($P < 0.05$);观察组炎症、萎缩、肠化积分较治疗前、对照组减少 ($P < 0.05$)。见图 3、4,表 4。

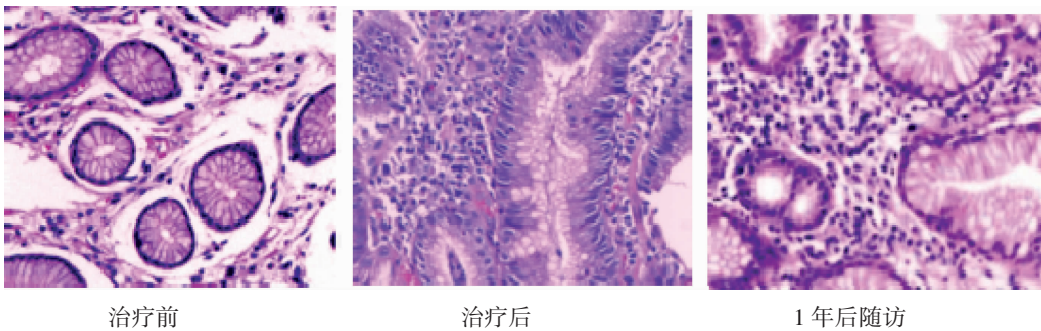


图 3 对照组治疗前、治疗后、1 年后随访胃黏膜病理图片 (20×10)

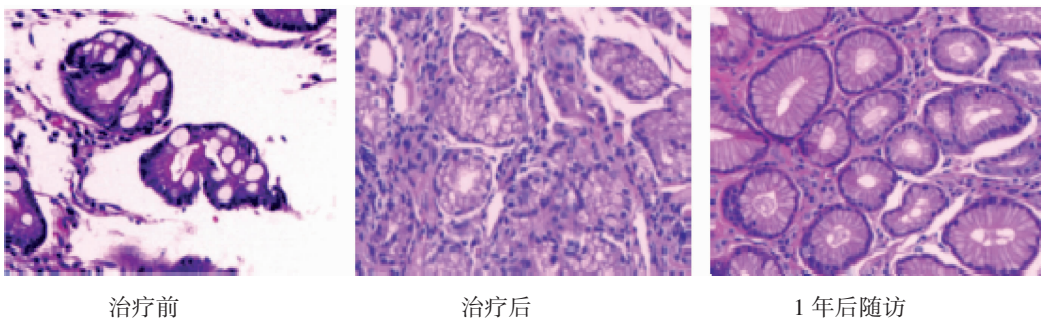


图 4 观察组治疗前、治疗后、1 年后随访胃黏膜病理图片 (20×10)

表4 2组胃黏膜病理积分比较($\bar{x} \pm s$,分)

组别	n	时间	炎症	萎缩	肠化
对照组	35	治疗前	2.54±0.50	2.42±0.52	2.61±0.47
		治疗后	0.71±0.58*	0.83±0.56*	0.76±0.63*
		1年后随访	2.31±0.67	1.62±0.60*	2.42±0.58
观察组	34	治疗前	2.56±0.50	2.43±0.53	2.58±0.49
		治疗后	0.42±0.50*	0.57±0.48*	0.63±0.55*
		1年后随访	1.0±0.77 [△]	1.21±0.54*	1.09±0.66 [△]

注：与观察前比较，* $P < 0.05$ ；与对照组比较， $^{\Delta}P < 0.05$ 。

2.4 2组临床疗效比较 2组临床疗效比较，观察组优于对照组($P < 0.05$)。见表5。

表5 2组临床疗效比较(例)

组别	n	痊愈	显效	有效	无效	总有效/%
观察组	34	4(11.76)	10(29.41)	18(52.92)	2(5.88)	94.12
对照组	35	1(2.86)	8(22.86)	14(40.00)	12(34.29)	65.71

2.5 2组复发情况比较 治疗结束1年后随访，观察组的复发率低于对照组($P < 0.05$)。见表6。

表6 2组患者复发情况比较(例)

组别	n	复发	稳定	复发率/%
观察组	34	8	26	23.53
对照组	35	19	16	54.29

3 讨论

CAG伴IM多归属于中医“胃痛”“胃痞”等，本病多由禀赋不足、内伤饮食、情志失调、外邪客胃、误下伤正等内因和外因共同作用，脾胃虚弱，化生湿浊，日久蕴热生瘀，湿热瘀痹，脾不升、胃不降，肝胆失和、气机失调，不通则出现或痛或痞^[10]。治疗宜用和法，肝胆脾胃同调，脏腑生化有序、补泻有度、气机顺畅，则病愈。

“调和致中，以平为期”为国家级名老中医马骏治疗脾胃病学术思想。“和”指人体一种“和谐”的生理状态，包括脏腑、气血、阴阳等，治疗的目的在于恢复人体“阴平阳秘”，重塑人体“和”态。马老认为“气虚血瘀、湿热中阻”为CAG伴IM之病机关键，据其本虚标实，虚实夹杂的特点，拟以“益气和营，清化祛瘀”治之。方中生黄芪为君，意在培补中宫、振奋脾阳，又能

补气活血、生津；炒白术、炒黄芩健脾燥湿、清热化痰，半夏、佛手一降一升，调畅中焦气机；赤芍、白芍清热养血活血和营，共为臣药；白花蛇舌草、生薏仁、莪术相伍，能清热化湿、解毒散结、消瘀止痛，绿梅花合佛手增强疏肝理气之功，共为佐药；同时黄芪、半夏、黄芩、白花蛇舌草合用，益气清热、燥湿解毒，可增强机体免疫功能、抗氧化、抗肿瘤、保护胃黏膜、修复黏膜屏障功能；甘草合白芍可和中调药、缓急止痛，为使药。全方和调肝脾胃、共清湿热瘀，从而胃黏膜微循环改善，胃上皮慢性炎症消除，胃黏膜屏障修复，肠化病灶得以减少或消失。

中脘为六腑之枢纽，腑气汇聚于此，可治疗胃腑病症，和胃健脾；胃俞，背部胃腑之气输注之地，善疗胃疾；足三里，胃经之合穴，胃之下合穴，《针经》曰：“胃病者，腹胀，胃脘当心而痛……取三里”“肚腹三里留”，针刺可疏导胃气之枢纽，补胃之虚损，调节胃肠功能。胃俞与中脘为俞募配穴，一前一后，一阴一阳，从阴引阳，从阳引阴，共奏舒畅气机，补益胃气，可强壮胃之功能；足三里、中脘为合募相配，可健脾和胃止痛，为临床治疗脾胃疾病要穴。针刺诸穴不仅对诸般身心症状有改善作用，亦可改善中焦气机，使脾升胃健，脾胃合和，胃黏膜微循环得以改善，从而使胃黏膜病变得以复常。

CAG伴IM为遗传、环境等多因素作用的结果，临床上发病率高，有调查显示，内镜下伴肠化生的CAG占23.6%，胃黏膜萎缩患者的胃癌年发生率为0.1%，胃黏膜萎缩合并肠化生者年胃癌发生率为0.25%，胃黏膜萎缩范围越广，发生胃癌的风险越高^[11]。患者因对癌前病变的恐慌，进一步引发胃痛、消化不良等，并衍生失眠、焦虑、抑郁等一系列的身心症状^[12]，不仅给患者及家人带来痛苦，而且因无休止的就医及乱投医带来巨大的经济负担。本研究通过“调和致中”法针药结合治疗，疗效显著，与胃复春组相比，“调和致中”针药结合组的中医证候积分、内镜下黏膜征象积分、内镜下胃黏膜病理积分更低，总有效率高于胃复春组，复发率低于胃复春组，且针药结合治疗价格经济，安全性好。

综上所述，“调和致中”法针药结合不仅能有效缓解CAG伴IM患者的不适症状，减少复发，还可以逆转萎缩的胃黏膜状态，同时还能延缓胃黏膜肠上皮化

生向胃癌转变的进程,提高了CAG伴IM的临床疗效,值得推广。

参考文献:

- [1] FURUNE S, YAMAMOTO K, HONDA T, et al. Changes in the gut microbiome in relation to the degree of gastric mucosal atrophy before and after *Helicobacter pylori* eradication[J]. *Scand J Gastroenterol*, 2022, 57(3):266-273.
- [2] 独思静, 方霜霜, 陶紫晶, 等. 从胃微生态探讨中医药防治胃癌前病变机制[J]. *中国中西医结合消化杂志*, 2021, 29(9):674-676.
- [3] ITO M, HARUMA K, KAMADA T, et al. *Helicobacter pylori* eradication therapy improves atrophic gastritis and intestinal metaplasia: a 5-year prospective study on patients with atrophic gastritis[J]. *Aliment Pharmacol Ther*, 2002, 16(8):1449-1456.
- [4] 房静远, 杜奕奇, 刘文忠, 等. 中国慢性胃炎共识意见(2017年, 上海)[J]. *胃肠病学*, 2017, 22(11):670-687.
- [5] 张声生, 李乾构, 唐旭东, 等. 慢性萎缩性胃炎中医诊疗共识意见[J]. *中医杂志*, 2010, 51(8):749-753.
- [6] 于中麟. 慢性胃炎的内镜分型分级标准及治疗的试行意见[J]. *中华消化内镜杂志*, 2004(2):77-78.
- [7] 郑筱萸. 中药新药临床研究指导原则[M]. 北京: 中国医药科技出版社, 2002:124-129.
- [8] 中华医学会病理分会消化病理学组筹备组. 慢性胃炎及上皮性肿瘤胃黏膜活检病理诊断共识[J]. *中华病理学杂志*, 2017, 46(5):289-293.
- [9] 李军祥, 陈詒, 吕宾, 等. 慢性萎缩性胃炎中西医结合诊疗共识意见(2017年)[J]. *中国中西医结合消化杂志*, 2018, 26(2):121-131.
- [10] 秦珂馨, 于靖文, 王少丽, 等. 基于文献的慢性萎缩性胃炎胃镜像与中医辨证的相关性研究[J]. *云南中医学院学报*, 2022, 45(6):28-34.
- [11] 国家消化系统疾病临床医学研究中心(上海), 国家消化道早癌防治中心联盟(GECA), 中华医学会消化病学分会幽门螺杆菌学组, 等. 中国胃黏膜癌前状态及病变的处理策略专家共识(2020)[J]. *中华消化内镜杂志*, 2020, 37(11):769-780.
- [12] 王彦, 魏玮. 魏玮教授运用辛开苦降法治疗慢性萎缩性胃炎经验体会[J]. *云南中医学院学报*, 2013, 36(1):50-51.

(收稿日期:2023-02-11)