

复方三黄汤中药塌渍疗法治疗火毒壅盛型附睾炎疗效分析

詹华深, 赵宏, 赵振东, 谢锡滨, 黄伟文, 刘团, 冯玉斌, 余佐华

(福建中医药大学附属三明中西医结合医院, 福建 三明 365001)

摘要: **目的** 观察复方三黄汤中药塌渍疗法治疗火毒壅盛型附睾炎的临床疗效。**方法** 将 52 例附睾炎患者随机分为 2 组治疗 7 d, 对照组给予头孢曲松静脉滴注加硫酸镁纱布阴囊局部湿敷, 试验组予静滴头孢曲松加复方三黄汤局部塌渍阴囊。对比组内及组间疗效。**结果** 疗效评价总有效率, 试验组为 92.00%, 高于对照组的 70.37% ($P < 0.05$); 2 组组间对比, 治疗 7 d 后炎症指标(血常规白细胞数、中性粒细胞比例、C 反应蛋白)均有所下降, 其中试验组白细胞总数较对照组下降明显 ($P < 0.05$), 试验组治疗后复查阴囊 B 超显示患侧附睾肿胀消退明显。**结论** 复方三黄汤中药塌渍疗法治疗火毒壅盛型附睾炎疗效显著, 可快速消除疼痛不适, 改善炎症指标, 操作便捷, 无不良反应。

关键词: 复方三黄汤; 中药塌渍; 附睾炎

中图分类号: R277.5

文献标志码: A

文章编号: 1000-2723(2023)06-0072-05

DOI: 10.19288/j.cnki.issn.1000-2723.2023.06.016

Analysis of the Therapeutic Effect of Traditional Chinese Medicine Osmosis Therapy with Compound Sanhuang Decoction on Epididymitis of Fire Poison Type

ZHAN Huashen, ZHAO Hong, ZHAO Zhendong, XIE Xibin,

HUANG Weiwen, LIU Tuan, FENG Yubin, YU Zuohua

(The Affiliated Hospital of Fujian University of Traditional Chinese Medicine Affiliated Sanming Integrated Medicine Hospital, Sanming 365001, China)

ABSTRACT: Objective To observe the clinical efficacy of compound Sanhuang Decoction in the treatment of fire poison epididymitis with traditional Chinese medicine osmosis therapy. **Methods** A total of 52 patients with epididymitis were randomly divided into two groups, the control group was given intravenous drip ceftriaxone plus magnesium sulfate gauze scrotum local wet compress, and the experimental group was given intravenous ceftriaxone plus compound Sanhuang Decoction to partially Chinese medicine osmosis therapy scrotum. The efficacy was judged after 7 days of treatment. **Results** The total effective rate of the experimental group was 92.00%, which was higher than that of the control group ($P < 0.05$). After 7 days of treatment, the total number of white blood cells, neutrophil ratio and C-reactive protein in the blood routine of the two groups decreased in both groups, and the total number of white blood cells in the experimental group significantly decreased compared with the control group ($P < 0.05$), and the scrotal B-ultrasound of the experimental group showed that the swelling of the affected epididymis subsided significantly. **Conclusion** Compound Sanhuang Decoction traditional Chinese medicine osmosis therapy has a significant effect in the treatment of fire poison epididymitis, which can quickly improve symptoms, shorten the course of treatment, improve the effective rate, and have no adverse effect.

KEY WORDS: compound Sanhuang Decoction; Chinese medicine osmosis therapy; epididymitis

附睾炎是泌尿男科常见疾病, 有急性和慢性之分。急性者起病急、单侧或双侧局部附睾肿胀疼痛, 甚至放射至同侧腹股沟区、下腹部、腰部, 伴随高热寒战、尿频尿痛等其它全身症状^[1]。西医学认为其多由感染细菌、衣原体等所导致, 其感染途径主要有: ①泌

尿生殖道逆行感染: 最常见, 病原体通过尿道、输精管道逆行至附睾引起感染^[2]; ②淋巴系统蔓延: 盆底周围其它器官、组织炎症如盆腔炎、直肠炎等通过淋巴管蔓延引起附睾炎; ③血行感染: 其它部位疾病如病毒性腮腺炎、细菌等感染引起的下肢丹毒等, 可通过

基金项目: 2021 年三明市科技项目计划(2021-S-46)

作者简介: 詹华深(1991-), 男, 硕士, 中西医结合主治医师, 研究方向: 中西医结合男科学, E-mail: 993015986@qq.com

血液进入附睾引发炎症反应。其治疗手段有:①一般治疗(卧位休息、垫高阴囊、清淡饮食等);②药物治疗如抗生素类、消炎镇痛药等;③对症处理如局部物理疗法、封闭治疗等;④手术治疗,对于转为慢性附睾炎症状反复发作、病情迁延难愈且无生育需求者,可考虑予以手术切除附睾^[3]。中医认为该病归属于“子痈”范畴,辨证施药对减轻局部疼痛、缓解肿胀不适和预防结节、改善预后等方面疗效确切。其治疗手段便捷、用药价格低廉,具有独特优势,受到医家重视。如郭军教授认为子痈病机乃肝肾受损为本、痰湿为标,瘀血贯穿发病全程,治疗上注重身心同治,主张专病专方,以慢性附睾方治疗效果显著^[4]。李曰庆教授善用局部辨证,以局部疼痛跟牵涉部位不同辨证施治^[5]。由于抗生素、消炎镇痛等西药以及清热解毒类中药汤剂常对胃肠道刺激较大,造成胃肠不适,因此,外治法在附睾炎中的应用值得研究探讨。笔者采用复方三黄汤中药塌渍疗法治疗火毒壅盛型附睾炎效果确切。现报告如下。

1 资料与方法

1.1 病例选择 诊断标准:据《中国泌尿外科和男科疾病诊断治疗指南》^[6]中的附睾炎及《中医外科学》中的子痈病^[7]相关内容制定诊断标准。

纳入标准:①符合中西医诊断标准;②知情同意,且依从性良好,能配合随访;③通过医院伦理委员会批准。

排除标准:①其它附睾睾丸周围疾病合并感染者;②病毒性附睾炎患者;③对试验药物过敏者或其它系统疾病身体不耐受本研究治疗方案者;④不愿配合参加临床研究者。

1.2 临床资料 本次共纳入自2021年11月至2023年4月在福建中医药大学附属三明中西医结合医院泌尿外科住院部就诊的诊断为火毒壅盛型子痈病患者52例,采用电脑生成随机数字表法,共分为2组,其中试验组25例,年龄9~83岁,平均(40.12±22.83)岁,对照组27例,年龄7~86岁,平均(39.70±21.24)

岁,2组患者年龄段相仿、发病天数及病情程度相类,差异无统计学意义($P>0.05$)。

1.3 治疗方法 52名患者均卧床休息、减少走动,局部垫衬托高阴囊,清淡饮食,禁止体力劳动及性生活;予抗生素头孢曲松(齐鲁制药有限公司,国药准字H37020572)加生理盐水(福州海王福药制药有限公司,国药准字H35020290)静脉滴注,每日1次。对照组加阴囊局部湿敷硫酸镁注射液(杭州民生药业有限公司,国药准字H33021961),使用方法为取25%的硫酸镁10 mL浸透无菌纱布2~3层,局部外敷在附睾炎患侧阴囊(覆盖范围需超过局部红肿的阴囊皮肤缘2~3 cm),医用胶布妥善固定后局部垫高阴囊,待纱布干燥后撤除,温水清洗皮肤残余药液,拭干保持局部洁净,每6 h换药1次,7 d为1疗程。试验组加复方三黄汤局部塌渍阴囊,复方三黄汤组方:黄柏9 g,黄芩9 g,黄连6 g,大黄12 g,苦参9 g,金银花10 g,蒲公英15 g,紫花地丁15 g,乳香10 g,没药10 g。

由我院药剂科统一煎制,一剂浓煎为50 mL,使用时以药液浸透2~3层纱布块,外敷于患侧阴囊皮肤,覆盖范围需超过肿胀的病变范围2~3 cm,胶布固定,待药液纱布干燥后撤除,清洗残留药液,擦干,换药频次与疗程跟对照组一致。

1.4 疗效标准 观察治疗前后患者症状、阴囊局部体征及炎症指标血常规白细胞数(WBC)、中性粒细胞比例(NEUT%)、C反应蛋白(CRP)以及阴囊彩超。依据《中医病证诊断疗效标准》^[8]相关内容拟定疗效标准。痊愈:症状(睾丸肿痛、阴囊红肿灼热等)消失,附睾大小恢复正常,辅助检查指标正常(WBC、CRP降至正常,阴囊B超显示附睾睾丸大小血供均正常)。有效:症状基本消失,局部体征改善(肿胀较发病时缩小),炎症指标(WBC、CRP)降低,阴囊B超显示附睾睾丸大小、血供均较前缩小改善。无效:症状无改善甚至疼痛较前加重,肿胀未消退或增大,炎症指标升高。

1.5 统计学方法 采用的统计软件为SPSS 22.0。其中计量指标以($\bar{x} \pm s$)表示,统计方法组间用 t 检验(组内治疗前后用配对 t 检验),计数资料用百分比表示,采用 χ^2 检验, $P<0.05$ 为差异具有统计学意义。

表1 2组患者年龄、发病天数分布比较

组别	例数	年龄(岁)	发病天数(天)
试验组	25	40.12±22.83	8.68±3.65
对照组	27	39.70±21.24	9.41±2.63

2 结果

2.1 2 组临床治疗前后总疗效对比 结果见表 2 和图 1。试验组治疗总有效率高于对照组($P<0.05$)。

表 2 2 组治疗效果比较

组别	例数	痊愈	有效	无效	总有效率/%
试验组	25	20	3	2	92.00 [△]
对照组	27	15	4	8	70.37

注:与对照组相比,[△] $P<0.05$ 。

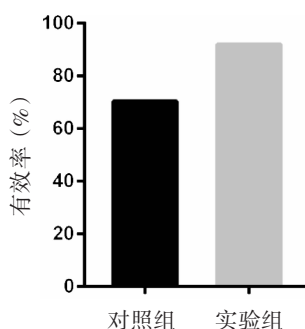


图 1 2 组总有效率对比

2.2 2 组治疗前后辅助检查结果对比 结果见表 3 和图 2。治疗前 2 组血 WBC 无差异(ns,不显著);经治疗,2 组患者 WBC、NEUT%以及 CRP 均明显下降。B 超结果显示,试验组炎症处附睾肿胀较前缩小,且其 WBC 下降较对照组均更加明显($P<0.05$)。

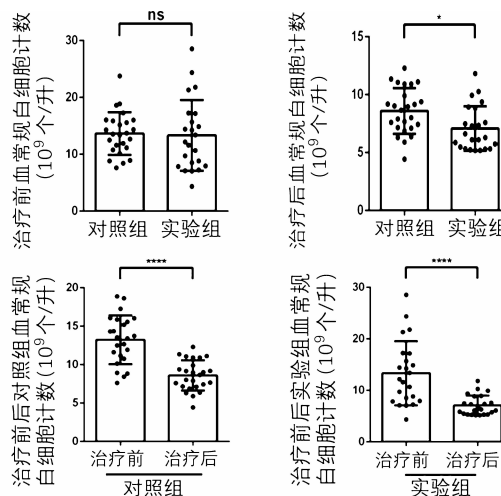


图 2 2 组治疗前后血 WBC 对比

注:* $P<0.05$,**** $P<0.0001$

表 3 2 组治疗前后血常规、CRP、B 超检查情况比较($\bar{x} \pm s$)

组别	例数	检查时间	血 WBC($\times 10^9$ 个/L)	血 NEUT%	血 CRP(mg/L)	B 超下患侧附睾厚度(mm)
试验组	25	治疗前	13.20 \pm 5.98	73.21 \pm 11.55	29.73 \pm 39.70	15.28 \pm 5.21
		治疗后	7.09 \pm 1.90 [△]	60.24 \pm 6.01 [*]	7.93 \pm 10.67 [*]	12.00 \pm 4.62 [*]
对照组	27	治疗前	13.53 \pm 3.66	74.92 \pm 8.22	36.95 \pm 36.40	15.48 \pm 6.43
		治疗后	8.63 \pm 1.90 [*]	64.78 \pm 9.74 [*]	11.59 \pm 14.58 [*]	12.67 \pm 4.57

注:组内治疗前后比较,* $P<0.05$;组间治疗后比较,[△] $P<0.05$ 。

3 讨论

附睾炎的发生主要由于泌尿生殖道各类病原体感染,经由输精管路径逆行扩散导致,若未及时规范诊治容易转为慢性附睾炎,局部形成包块硬结或导致输精管道梗阻引起继发性梗阻性无精子,从而造成不育。治疗时如能明确病原菌及药敏结果,针对性用药临床疗效显著,但等待病原体回报过程的经验性用药有时未能及时解决患者疼痛不适症状,对患者生活治疗造成一定影响。中医把附睾炎归属于“子痲”“偏坠”范畴。全国名中医徐福松教授认为“子痲病因以湿热下注为主,病久兼夹瘀血”^[9]。中医药辨证治疗附睾炎相较西药而言具有不易产生抗药性、预后良好等优势^[10]。睾丸附睾等不似其它脏腑深藏体腔难以触及,其悬垂

于阴囊之中,局部皮肤松弛,有利于外用药物透过皮肤直达病灶,可快速缓解疼痛、消除局部炎症红肿且有效地预防附睾结节生成等,以发挥中医外治法在急症治疗中的特色优势^[11]。近年来,诸多医家研究中医外治法治疗子痲,临床取得了较好的数据反馈。其中的典型报道有:熊金花研究采用基础治疗加用金黄散联合硫酸镁外敷阴囊,对比发现观察组在疗效上有优势^[12];张华俊等应用内服中药(清肾散瘀方)联合外敷(如意金黄散)方法治疗急性附睾炎,发现其具有可快速减轻患者痛苦、加快肿块消退等作用^[13];朱剑敏等则采用中医外治法治疗 30 例急性附睾炎患者,处方以丝袜包裹冰片芒硝散敷患处,对比单纯使用抗生素者,15 d 后观察疼痛缓解及肿胀消除情况,发现联合中医外治具有优势^[14];潘杰等采用双柏散磨粉蜜混

外敷患侧阴囊,干燥后洗净,并内服龙胆泻肝汤,每日2次,治疗10 d后,对照组采用左氧氟沙星治疗相同疗程,总有效率分别为90.9%和79.0%,差异具有统计学意义^[15];尹伟强治疗59例急性附睾炎患者,实验组30例用苦参、黄柏、苍术、金银花、大黄、枳壳等中药坐浴联合左氧氟沙星治疗,对照组29例单纯应用左氧,治疗后阴囊疼痛评分分别为 (1.53 ± 0.94) 分和 (2.38 ± 1.02) 分,具有统计学差异^[16]。

复方三黄汤化裁于《金匱要略》之三黄泻心汤(由黄连、黄芩、大黄组成),治疗三焦实热、一切有余之火,具有泻火解毒、清热燥湿等功效^[17]。目前临床主要用于治疗三焦热盛,表现为头面五官热证如目赤肿痛、牙龈出血、口舌疮疡、咽喉肿痛等,下窍尿赤便秘等症状^[18]。现代药理学研究发现,三黄汤可抑制多种细菌,起到很好的抗感染作用,并具有抗炎作用,能降低炎性细胞因子水平,减轻局部炎症反应^[19-21]。本次研究的方药在其基础上加苦参泻火解毒、清热燥湿,现代药理研究发现苦参碱对真菌(如念珠菌等)感染具有较好的抑制作用^[22];配合金银花、蒲公英、紫花地丁、乳香、没药等,诸药配伍煎煮,外用溻渍局部可起到凉血止痛、消痈散结的作用,对阳证类肿毒效果显著。现代研究发现金银花含有黄酮类、三萜皂类等元素,具有抗炎、抗氧化等作用^[23]。紫花地丁具有较好的抗炎、抑菌作用^[24]。赵丽辉等研究发现从乳香、没药中分离得到的部分萜类成分对炎症性疼痛具有较好的改善作用^[25]。

中药溻渍为中药外敷技术的一种,《外科精义溻渍疮肿法》有文记载,“溻渍疮肿之法,宣通行表,发散邪气,使疮内消也”。其包括了湿敷、淋洗、浸泡等手段,是中医特色外治手法方法之一,根据不同的药物配比,药液清稀者可清洁疮口表面、洗净脓液,浓稠者药效兼可通过汗孔腠理、经络,循经作用于远端,对全身发挥祛风除湿、疏通气血、活血化瘀的效果,正如《理瀹骈文》中记载的,“熏蒸溻洗之能汗,凡病之宜发表者,皆可以此法”^[26]。近些年来,中药溻渍被诸多医家应用在各种外科疾病的治疗中。王窕研究发现溻渍法由于药液作用于局部,能快速有效地改变病变部位血管、淋巴管的通透性,减轻炎症带来的灼热不适感,发挥消炎及镇痛作用,并提高舒适度^[27]。袁红网等通

过观察发现,以复方三黄汤溻渍治疗下肢丹毒合并糖尿病患者,结果显示,在疼痛症状消失、下肢局部皮肤温度恢复正常以及皮肤病损愈合时间上,治疗组均短于对照组,且更为舒适可接受,差异均有统计学意义($P < 0.05$)^[28]。李仕业等研究发现三黄汤通过浸泡治疗化脓性指头炎的方式,可以疏通血管,改善局部微循环,从而使病变的缺血缺氧组织症状得以改善^[29]。

在本研究中:2组治疗前后WBC、NEUT%、CRP均有所下降,但试验组WBC下降更为明显;超声检测发现,经过复方三黄汤中药溻渍治疗的患者患侧附睾缩小更为显著;相比硫酸镁湿敷对于附睾局部炎症肿胀疼痛的缓解^[30],复方三黄汤中药溻渍更为有效。此外,三黄汤浸泡的用药方法不会对胃肠道产生刺激,减少了苦寒伤胃的副作用,具有较高的安全性。其与抗生素联合使用不仅提高了疗效,提升患者的生活质量,降低了转慢性附睾炎及手术治疗概率,且操作便捷、安全性高,值得推广。

参考文献:

- [1] 徐福松. 徐福松实用中医男科学[M]. 北京:中国中医药出版社,2009:545-548.
- [2] 唐喜,张小娟,梁立全. 贺州地区107例中青年患者急性附睾炎病原学分析[J]. 中国性科学,2018,27(2):7-9.
- [3] 王琦. 王琦男科学[M]. 郑州:河南科学技术出版社,2007:536-539.
- [4] 于文晓,韩强,张修举,等. 郭军教授治疗慢性附睾炎经验[J]. 河北中医,2018,40(8):1125-1128.
- [5] 代恒恒,李海松,王继升,等. 李曰庆教授辨证治疗慢性附睾炎经验[J]. 现代中医临床,2018,25(3):15-17.
- [6] 黄健. 中国泌尿外科和男科疾病诊断治疗指南[M]. 北京:科学出版社,2020:730-733.
- [7] 李曰庆. 中医外科学[M]. 北京:中国中医药出版社,2007:262-263.
- [8] 国家中医药管理局. 中华人民共和国中医药行业标准—中医病证诊断疗效标准[S]. 南京:南京大学出版社,1994:48.
- [9] 徐福松. 徐福松实用中医男科学[M]. 北京:中国中医药出版社,2009:385-391.
- [10] 张敏建. 男科辨证论治精准性的若干思考[J]. 中国男科学杂志,2023,37(3):3-4,33.
- [11] 叶廷龙,陈佐龙. 急性附睾炎的中医学研究进展[J]. 中国

- 中医急症,2020,29(12):2253-2256.
- [12] 熊金花. 金黄散联合硫酸镁外敷治疗附睾炎的观察与护理方法[J]. 临床医药实践,2019,28(8):626-629.
- [13] 张华俊,金保方,李月兵,等. 清肾散瘀方联合如意金黄散治疗急性附睾炎疗效分析[J]. 中国中医急症,2019,28(2):290-292.
- [14] 朱剑敏,徐国平,郭建斌. 冰片芒硝外敷辅助治疗附睾炎的临床观察[J]. 湖北中医杂志,2016,38(11):42-43.
- [15] 潘杰,梁健峰,范郁涛,等. 龙胆泻肝汤结合外敷双柏散治疗急性附睾炎疗效观察[J]. 广西中医药,2016,39(5):32-34.
- [16] 尹伟强,谢慧琴,王秀娣,等. 中药坐浴联合左氧氟沙星注射液及糖皮质激素治疗急性附睾炎的临床效果[J]. 中国当代医药,2018,25(29):131-133,137.
- [17] 范永升. 金匱要略[M]. 北京:中国中医药出版社,2003:291-292.
- [18] 彭成. 中药药理学[M]. 北京:中国中医药出版社,2012:113-114.
- [19] WEN Q, MEI L Y, YE S, et al. Chrysophanol demonstrates anti-inflammatory properties in LPS-primed RAW 264. macrophages through activating PPAR[J]. Int Immunopharmacol,2018,56:90-97.
- [20] CUI L, WANG W, LUO Y, et al. Polysaccharide from *Scutellaria baicalensis* Georgi ameliorates colitis via suppressing NF- κ B signaling and NLRP3 inflammasome activation[J]. Int J Biol Macromol,2019,132:393-405.
- [21] HWANG S J, LEE H J. Phenyl- β -D-glucopyranoside exhibits anti-inflammatory activity in lipopolysaccharide-activated RAW 264.7 cells[J]. Inflammation,2015,38(3):1071-1079.
- [22] HAN C C, WEI H, GUO J Y. Anti-inflammatory effects of fermented and non-fermented *Sophora flavescens*: a comparative study[J]. BMC Complement Altern Med,2011,11:100-107.
- [23] 刘晓龙,李春燕,薛金涛. 金银花主要活性成分及药理作用研究进展[J]. 新乡医学院学报,2021,38(10):992-995.
- [24] 金阳,吕涵,葛金环,等. 紫花地丁物质基础研究进展[J]. 中华中医药学刊,2022,40(7):21-26.
- [25] 赵丽辉,赵子樟,李佳响,等. 乳香、没药活性成分 KT-DA、FSA 及其配伍的抗炎镇痛作用及机制研究[J]. 中药新药与临床药理,2022,33(11):1460-1465.
- [26] 谢海娟,姚菊峰. 中药塌渍疗法在临床应用中的研究进展[J]. 按摩与康复医学,2021,12(12):90-92.
- [27] 王窰. 中药塌渍的理论基础及应用现状[J]. 中医外治杂志,2015,24(6):52-53.
- [28] 袁红网,刘华,张星. 复方三黄汤塌渍治疗 2 型糖尿病合并下肢丹毒的效果观察[J]. 实用临床医药杂志,2020,24(18):109-112.
- [29] 李仕业. 三黄汤浸泡联合抗生素治疗化脓性指头炎的疗效[J]. 内蒙古中医药,2019,38(3):60-61.
- [30] 路保赛,尹跃伟,张艳平,等. 复方丹参片联合硫酸镁治疗附睾炎的疗效及对病人血清炎性因子水平的影响[J]. 临床外科杂志,2020,28(6):575-577.

(收稿日期:2023-09-01)