

中西医结合治疗蝴蝶椎引起的性功能障碍 1 例

张文秀¹, 童丽¹, 张霞¹, 孙大林², 金保方^{2*}

(1.青海大学医学院, 青海 西宁 810016; 2.东南大学附属中大医院中西医结合男科, 江苏 南京 210009)

摘要: 蝴蝶椎是一种罕见的发生在胚胎发育过程中的先天畸形椎体, 一般无症状, 通过影像学检查才能发现。现报告一案例, 蝴蝶椎导致的阴茎勃起功能障碍并早泄, 经中西医结合治疗后, 性功能得到明显的改善。

关键词: 蝴蝶椎; 勃起功能障碍; 早泄; 中西医结合治疗

中图分类号: R256.59

文献标志码: A

文章编号: 1000-2723(2025)01-0045-03

DOI: 10.19288/j.cnki.issn.1000-2723.2025.01.009

A Case of Integrated Traditional Chinese and Western Medicine Treatment for Sexual Dysfunction Caused by Butterfly Vertebrae

ZHANG Wenxiu¹, TONG Li¹, ZHANG Xia¹, SUN Dalin², JIN Baofang²

(1. The Medical College of Qinghai University, Xining 810016, China;

2. Andrology Department of Integrative Medicine, Zhongda Hospital, Southeast University, Nanjing 210009, China)

ABSTRACT: Butterfly vertebrae, a rare type of congenital malformation occurring during embryonic development, typically presents no symptoms and can only be identified through radiological examinations. A case is reported where the butterfly vertebra caused erectile dysfunction and premature ejaculation. After treatment with a combination of traditional Chinese and Western medicine, sexual function has significantly improved.

KEY WORDS: butterfly vertebrae ; erectile dysfunction ; premature ejaculation ; integrated traditional Chinese and Western medicine

蝴蝶椎(矢状裂椎体或前脊柱裂)是一种罕见的发生在胚胎发育过程中的椎体异常^[1]。在胚胎发育的早期,脊索和神经元逐渐形成,随后,内皮细胞迁移,中胚层也开始发育。中胚层在发生体化形成神经管两侧的组织块的同时还与其他器官如心脏、肺和肾脏的发育密切相关。因此,脊柱的异常可能与其他系统的紊乱有关^[2]。当胚胎的椎体中的两个侧向软骨中心因为脊索的持续存在而不能融合时,就会出现这种畸形。蝴蝶椎通常无症状,一些患者就诊可能是因为突然不明原因的腰痛,通过影像学检查发现椎体特殊的改变。而这种椎体先天不良发育而存在的结构异常已被提出会改变脊柱的生物力学,可能导致腰椎间盘突出

出症^[3-4]。而腰椎间盘突出等腰骶源性疾病引起马尾功能受损,可能导致男性性功能异常^[5]。但蝴蝶椎引起性功能障碍的病例未曾有报道。现将 1 例蝴蝶椎导致性功能障碍并经中西医治疗取得良好疗效的病例报道如下。

1 病例介绍

患者陈某某,男,30岁,2023年12月28日初诊。患者原发性阴茎勃起不坚(erectile dysfunction, ED)并早泄(premature ejaculation, PE)2月余。患者性欲强烈,性交2~3次/周,勃起不坚,1~2 min 射精,平日无自慰,无遗精。患者平素无腰痛,下肢有抽痛,肛门无坠胀感,口不干,纳食可,二便调,舌红苔薄白,脉弦

基金项目: 国家自然科学基金项目(82074440);东南大学附属中大医院江苏省高水平医院建设项目(2024GSPKY26)

作者简介: 张文秀(1997-),女,在读博士研究生,E-mail: zwx_041212@163.com

* **通信作者:** 金保方(1964-),男,主任医师,博士,研究方向:中西医男科与生殖医学,E-mail: hexiking@126.com

细。查体:第二性征表现发育正常,包皮不长,阴茎发育状况良好,双侧睾丸体积约 23 mL,质地正常。性激素及五羟色胺(5-HT)检查无明显异常。腰椎 CT 见:L4-S1 椎间盘轻度膨出,S1 蝴蝶椎(见图 1)。予以中药汤剂方药如下:制乳香 5 g,制没药 5 g,当归 10 g,赤芍 10 g,白芍 10 g,生地黄 10 g,生甘草 10 g,煅龙骨 20 g(先煎),煅牡蛎 20 g(先煎),炙远志 10 g,合欢花 10 g,夜交藤 10 g,川断 10 g,杜仲 10 g,桑寄生 10 g,共 14 剂,水煎服,2 次/d。另口服痛血康胶囊 1 粒/次,每日 3 次;他达拉非 5 mg,1 次/d。同时嘱咐其卧硬板床,倒退走锻炼,30 min/d。

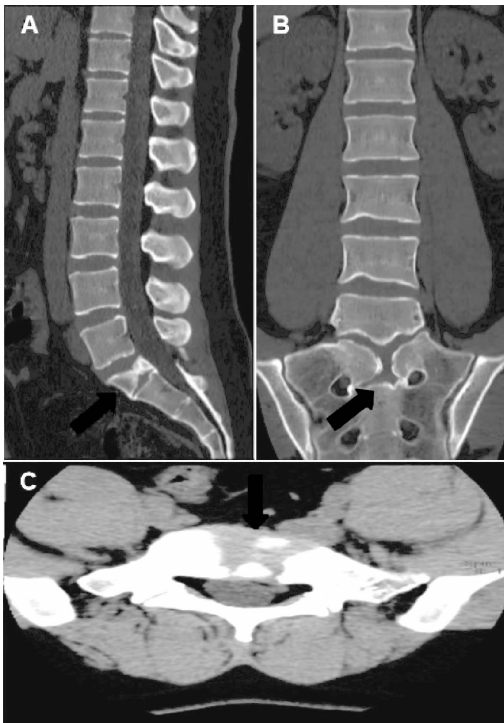


图 1 CT 扫描矢状位(A)、冠状位(B)、横断面(C)显示蝴蝶椎(箭头所示)

2024 年 1 月 15 日二诊,自诉勃起明显改善,PE 无变化。下肢抽痛消失,无口干,纳可,二便调,舌红苔薄白,脉细。原中药汤剂加炒白术 30 g,羌活 10 g,独活 10 g,共 14 剂,水煎服,2 次/d,余治疗同前。

2024 年 1 月 29 日三诊,勃起功能恢复正常,射精明显改善,性交 2~3 次/周,约 20 min 射精,舌红苔薄白,脉弦。原方加减,他达拉非改为 2.5 mg,1 次/d,共两周。

2024 年 2 月 11 日四诊,性功能正常,临床无其他不适。中药原方再入 14 剂,他达拉非改为 2.5mg,1

次/2d,嘱两周后如果性功能无反复,可停药。其后,微信随访,患者一切正常。

2 讨论

Delgado 等^[6]报道了一起罕见案例,患者诉反复腰痛,辅助检查提示 L3 为蝶形椎体,且在畸形椎体的相邻区域出现了椎间盘突出,从而引发了反复的下腰部疼痛症状。Hyung-Lea Cho 等^[7]报道了 1 例蝴蝶椎也与腰间盘突出症共存,其突出的髓核来自蝶形椎体的矢状裂处,该患者伴有明显左侧坐骨神经痛及左下肢持续无力的症状。根据之前对于蝴蝶椎的报道和认识,这种椎体发育异常存在着脊柱生物力学的改变,所以更容易发生脊柱不稳导致椎体滑脱、骨折及腰椎间盘突出症。我们团队^[8]关注腰椎间盘突出症与男性性功能异常的相关性已久,并进行了系列性研究。前期研究中,我们发现腰椎间盘突出、腰椎不稳、腰椎滑脱、骶椎隐性脊柱裂、椎管占位等腰骶源性因素可造成脑脊液回流障碍,局部炎症因子如白介素 1(IL-1)、白介素 6(IL-6)、肿瘤坏死因子-1(TNF-1)增高,马尾神经充血、水肿及功能障碍,而导致 PE、ED、阴茎异常勃起、遗精、遗尿、龟头痛、睾丸痛以及慢性盆腔疼痛综合征(CPPS)等男科疾病^[5,8-10]。采取推拿、牵引、药物、手术等针对性治疗,取得了良好的疗效^[11-13]。其中,腰椎间盘突出所致 PE 的诊治已被相关疾病诊治指南采用^[14]。

本案治疗所用方剂是国医大师邓铁涛治疗腰椎间盘突出症的经验方合独活寄生汤加减。独活寄生汤出自《备急千金要方》,具有祛风湿,止痹痛,益肝肾,补气血的作用^[15]。主治腰膝疼痛,四肢麻木,活动受限,怕冷,多应用于腰椎间盘突出症的治疗^[16-19]。现代药理学研究已证实,独活寄生汤在抗炎和镇痛方面具有显著效果,此外,它还能调节免疫系统,增加血容量,并具有抗血小板聚集的活性^[20]。研究表明^[20-21],独活寄生汤能促进血液循环,改善腰椎局部营养供应和废物代谢,抑制炎症因子产生,促进细胞外基质合成,抑制椎间盘退化,进而改善患者的症状。方中加入合欢花、远志、夜交藤安神定志,缓解患者焦虑的心理。痛血康胶囊系治疗腰椎间盘突出之专病用药,可改善微循环,加快炎症因子的代谢与吸收。嘱其睡硬板床、倒退走练习,也是为增强腰部肌肉功能,恢复和稳定腰椎,降低椎体间隙压力,缓解突出的髓核对硬

膜囊的压迫。他达拉非是治疗 ED 的一线用药,起效快,疗效肯定。本案配合使用,主要是为了能增强患者自信心,弥补中药起效慢之不足。四周后,他达拉非渐进性减量直至完全停用,疗效依然稳定,说明针对腰骶源性的病因治疗已经起效。

参考文献:

- [1] 白萌,周志勇,魏嘉绪,等. 先天性蝴蝶椎合并脊髓损伤 1 例[J]. 中国骨与关节损伤杂志,2021,36(5):545-546.
- [2] ERDEMİR İ B,SARIHAN A,KALEMCI S,et al. Butterfly vertebra and block vertebra cause overdiagnosis in trauma patients[J]. Hong Kong Journal of Emergency Medicine, 2023,30(1_supp 1):18S-20S.
- [3] KATSUURA Y,KIM H J. Butterfly vertebrae:a systematic review of the literature and analysis[J]. Global Spine Journal,2019,9(6):666-679.
- [4] HUANG A B,BAI M,LIU H,et al. Spinal cord injury in an adult patient with thoracic butterfly vertebra:a case report and review of the literature[J]. BMC Musculoskeletal Disorders,2020,21(1):392.
- [5] 金保方. 腰椎间盘突出症与男科疾病[J]. 中华男科学杂志,2015,21(10):867-870.
- [6] DELGADO A,MOKEI B,MILLER G M. Butterfly vertebra [J]. J Neuroimaging,1996,6(1):56-58.
- [7] CHO H L,KIM J S,PAENG S S,et al. Butterfly vertebra with lumbar intervertebral disc herniation: case report[J]. Journal of Neurosurgery:Spine,2011,15(5):567-570.
- [8] 金保方,黄宇烽. 腰椎间盘突出症与男性性功能异常[J]. 中华男科学杂志,2006,20(11):56-58.
- [9] 金保方,张新东,黄宇烽,等. 早泄与中央型腰椎间盘突出相关性的初步研究[J]. 中华男科学杂志,2009,15(3):244-247.
- [10] 刘栋赞,孙大林,金保方,等. 慢性盆腔疼痛综合征与中央型腰椎间盘突出症相关性的初步研究[J]. 中国性科学,2014,23(8):60-62.
- [11] 金保方,孙大林,张新东,等. 阴茎异常勃起验案 5 则[J]. 中华男科学杂志,2014,28(9):33-37.
- [12] 王志强,林树栋,金保方. 金保方治疗男性阴痛验案三则[J]. 中国中医药信息杂志,2014,21(2):115-117.
- [13] LIU Y,SUN D,GAO Z,et al. Tarlov cysts and premature ejaculation[J]. Arch Sex Behav,2024,53(4):1591-1594.
- [14] 张敏建,张春影,金保方,等. 早泄中西医结合诊疗指南(试行版)[J]. 中华男科学杂志,2018,24(2):176-181.
- [15] 王晓东. 独活寄生汤加减对寒湿型腰痛病的临床研究[J]. 中外医疗,2014,33(29):149-150.
- [16] 马彦旭,张翔,孟开,等. 独活寄生汤治疗腰椎间盘突出症随机对照试验的系统评价[J]. 中医杂志,2012,53(24):2095-2099.
- [17] 夏松. 独活寄生汤治疗腰椎间盘突出症临床观察[J]. 辽宁中医药大学学报,2013,15(2):169-170.
- [18] 马惠昇,穆静,廖晓,等. 独活寄生汤加减治疗椎间盘源性腰痛临床研究[J]. 亚太传统医药,2014,10(24):122-123.
- [19] 邓伟民,孙大林,张新东,等. 独活寄生汤治疗腰源性男科疾病举隅[J]. 辽宁中医杂志,2017,44(1):153-156.
- [20] 沈映君. 中药药理学[M]. 北京:人民卫生出版社,2000:407.
- [21] 孙瑞,杨宇,赵彦宇,等. 独活寄生汤治疗痹症研究进展[J]. 陕西中医,2024,45(3):420-423.

(收稿日期:2024-11-05)